

Urgencias traumatológicas y ortopédicas

Joan Badia Barnusell, M Dolors Coll Bosch, Carme Figaró Voltà y Mònica Domingo Puiggrós.

LUXACIÓN CONGÉNITA DE CADERA

Es la pérdida de la relación anatómica entre el acetábulo y la cabeza del fémur. Abarca desde la enfermedad luxante, descrita en la literatura francesa, hasta la displasia evolutiva de cadera, de la que hablan los ingleses.

Se debe hacer una exploración precoz de las caderas en el primer día de vida, realizada por manos expertas y debe repetirse periódicamente hasta los 6 meses de edad.

Hay una serie de factores de riesgo de luxación de cadera, clasificados como signos menor y signos mayor. Entre los primeros, hay el sexo femenino (3/1), lado izquierdo (2/1), primiparidad, oligoamnios, hiperlaxitud ligamentosa, anomalías craneofaciales y fosea lumbosacra. Entre los factores mayor, se distinguen los antecedentes familiares, presentación podálica-nalgas, tortícolis congénita, genu recurvatum, escoliosis y anomalías de los pies (pie equinovaro, metatarso varo, calcáneo-valgo).

Desde el punto de vista diagnóstico se debe diferenciar entre luxación congénita de cadera y displasia del desarrollo o cadera luxable o inestable. La incidencia de luxación congénita de caderas es de 1/1000 nacidos vivos.

La etiología puede ser por hiperlaxitud ligamentosa, herencia genética, displasia acetabular primaria o por causa mecánica en el parto de nalgas.

La maniobra de **Barlow** es diagnóstica de una cadera inestable o luxable. Se realiza con el niño en decúbito supino, con las caderas flexionadas a 90° y en abducción de 45°. Se mantiene esta posición con el pulgar a nivel de la ingle y los dedos índice y medio en trocánter mayor. Haciendo presión con el pulgar se logra luxar la cabeza femoral del acetábulo.

La maniobra de Ortolani es patognomónica de una luxación de cadera. Al contrario que la maniobra de Barlow, la cabeza femoral está luxada y al hacer presión con el dedo índice y medio sobre el trocánter mayor, ésta se introduce dentro del acetábulo (Fig.1)

En niños más mayores se puede observar un acortamiento de la extremidad afecta o signo de Allis, que producirá una asimetría de

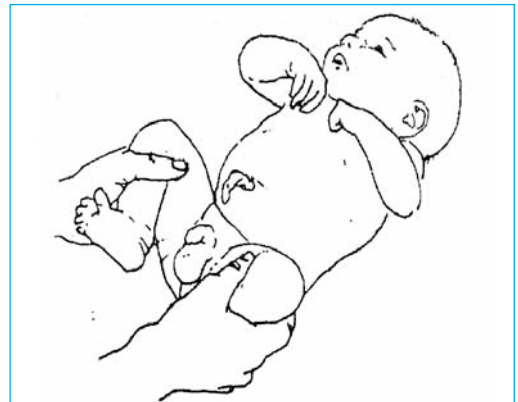

Figura 1. Maniobra de Ortolani

los pliegues de la ingle y una limitación a la abducción de cadera.

El diagnóstico se confirma con la ecografía de caderas, en la que se observa el desplazamiento de la cabeza femoral fuera del acetábulo, o bien signos de displasia por un aumento del ángulo acetabular y al ser una exploración dinámica, se podrán detectar signos de inestabilidad de la cadera. El diagnóstico radiológico no está indicado hasta los 3 meses de edad, porque el acetábulo y la cabeza femoral son cartilagosos. A partir de los 3 meses la radiología nos muestra la displasia acetabular, midiendo en índice acetabular que se considera normal hasta 30° (Fig. 2)

El tratamiento de la luxación congénita de caderas consiste en colocar un arnés de **Pavlik**, que mantiene las caderas en posición de reducción, en una flexión de algo más de 90° y una abducción de 60° . Se harán controles ecográficos cada dos semanas para descartar que se produzca una luxación posterior de la cadera. Este tipo de arnés se puede utilizar hasta los 4-6 meses de edad.

Si pasadas 3 semanas la cadera sigue luxada, se colocará un yeso en posición humana (flexión de 100° y abducción de 60°) durante 6 semanas, para después volver a colocar el arnés de Pavlik. Si la cadera es irreducible se colocará una tracción en abducción de 60° previa al yeso y si es necesario se añadirá una tenotomía percutánea de aductores. Se dejará el arnés hasta conseguir una cadera estable sin signos de displasia. Si no se consigue la reducción, se deberá practicar una reducción quirúrgica de la cadera.

Las caderas inestables o luxables, con signo de Barlow positivo, se deben tratar a partir de los 3 meses de edad en caso de que persista la displasia acetabular. Se coloca un arnés

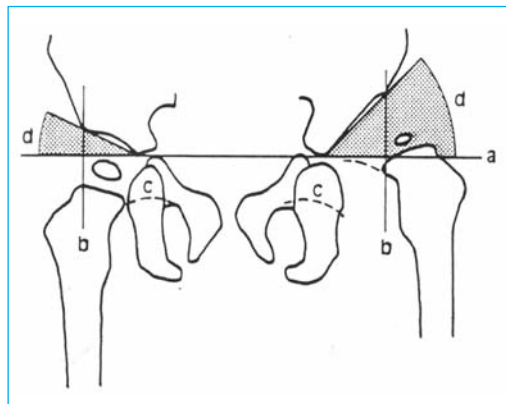


Figura 2. Índice acetabular (d)

de Denis-Browne, que se mantendrá hasta la normalización radiológica de la cadera. (Fig. 3)

DEFORMIDADES DE LOS PIES

Hay que distinguir entre las malformaciones congénitas, como el pie equinovaro y el astrágalo vertical congénito, y las alteraciones posturales, como el metatarso varo o adductus y el pie calcáneo-valgo o talo-valgo.

El **pie equinovaro** es una malformación congénita que se produce entre la semana 7 y 11 del embarazo. Se caracteriza por una posición en equino y varo del retropié, cavo y adducto del mediopié. Es más frecuente en el sexo masculino y en el 50% de los casos es de presentación bilateral. Hay una afectación muscular, capsulo-ligamentosa y ósea. (Fig. 4)

El pie puede ser rígido o flexible (también llamado postural).

En la radiografía que no se practicará antes de los 3 meses de edad se observa un paralelismo entre el astrágalo y el calcáneo, tanto en proyección antero-posterior como en la

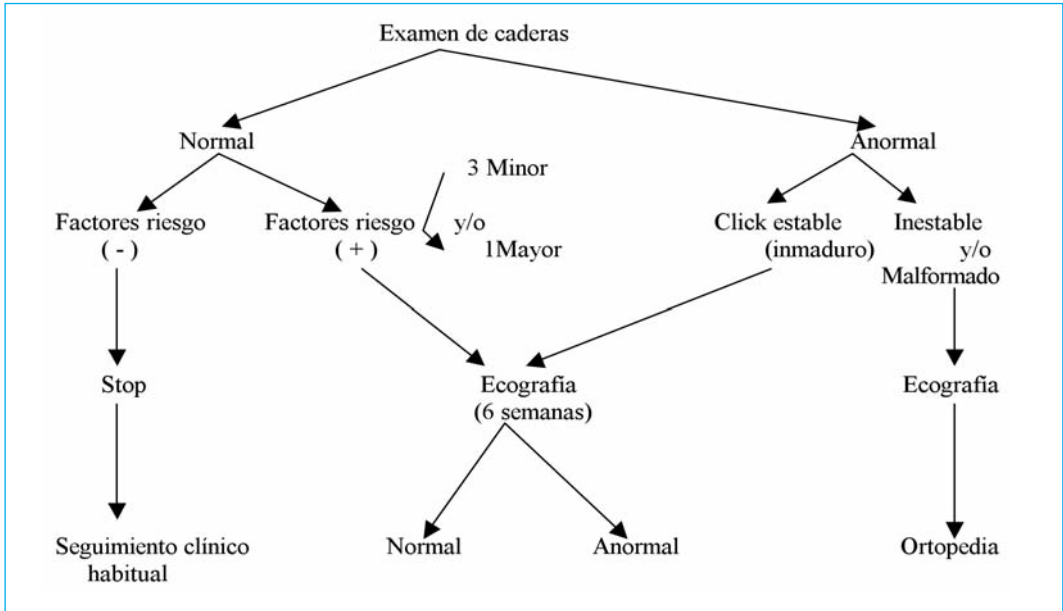


Figura 3. Protocolo de exploración de la cadera en el recién nacido

de perfil y el calcáneo ascendido o en equino.

El tratamiento se inicia a los pocos días del nacimiento. Se utiliza la técnica de yesos seriados de Ponseti, encaminados a corregir las deformidades de una forma progresiva, primero el cavo, después el varo y adducto y finalmente el equino. Se colocan un total de 6 yesos, que se cambiarán cada semana. Al final de este proceso, si persiste el equinismo, se practicará una tenotomía percutánea del tendón de Aquiles, dejando el yeso durante dos semanas. A continuación se colocan unas férulas Denis- Browne de horma invertida, que se mantendrán hasta la corrección de la deformidad.

El **pie valgo convexo o astrágalo vertical congénito** es una malformación congénita que se caracteriza por una posición vertical del astrágalo con luxación de la articulación astrágolescafoidea. (Fig. 5)

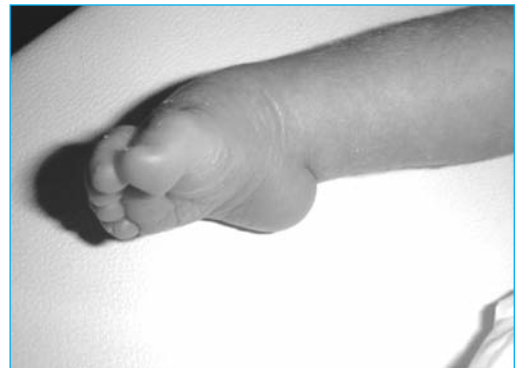

Figura 4. Pie equinovaro congénito

Es un pie rígido e irreductible, con la planta del pie convexa con inversión del arco longitudinal. El antepié se coloca en dorsiflexión y la cabeza del astrágalo protruye en la planta del pie. El apoyo se hace sobre el borde medial del pie y la cabeza del astrágalo y el retropié está en equino y valgo.

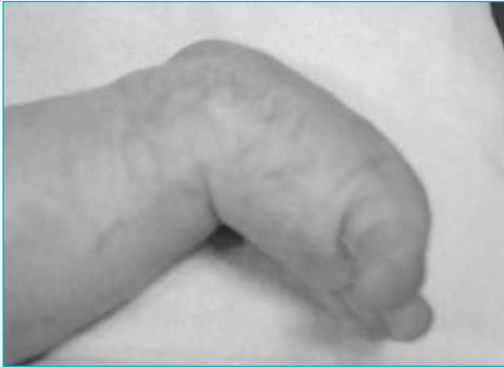

Figura 5. Pie astrágalo vertical congénito

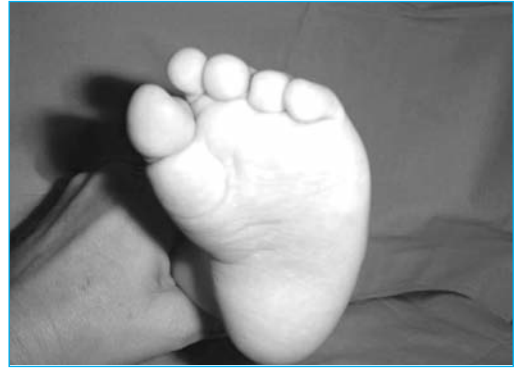

Figura 6. Pie metatarso varo

En la radiografía se observa el astrágalo vertical, paralelo a la tibia y el calcáneo en equino.

El tratamiento consiste en reducción quirúrgica de la articulación astrágalo-escafoidea, que se hará a partir de los 8 meses.

En el **pie metatarso varo o adductus** hay una adducción del antepié a nivel de los 5 metatarsianos con respecto al mediopié. La deformidad se produce a nivel de la articulación de Lisfranc. Es debido a una malposición intrauterina. (Fig. 6)

Puede observarse un pliegue en el borde medial del pie y un aumento del espacio interdigital entre el primero y segundo dedos. Provoca una marcha con el antepié en rotación interna. Puede asociarse a torsión tibial interna.

Se tratará realizando movilizaciones suaves corrigiendo la posición del pie. Si persiste la deformidad a partir de los 3 meses, se colocarán férulas Denis-Browne de horma invertida hasta conseguir un pie en posición neutra. Muy raramente será necesaria una corrección quirúrgica, y ésta se practicará a partir de los 5 años. No se deben colocar los zapatos invertidos.

El **pie calcáneo-valgo o talo-valgo** es debido también a una alteración postural intrauterina. Se caracteriza por una dorsiflexión y eversión del pie con valgo de tobillo. El dorso del pie puede estar en contacto con la cara anterior de la tibia. Suele ser flexible y corrige con movilizaciones forzadas llevando el pie a la posición de corrección. (Fig. 7)

Es una deformidad muy flexible, que corrige fácilmente con movilizaciones suaves, llevando el pie en posición neutra.

GENU RECURVATUM

Se caracteriza por una hiperextensión de la rodilla de más de 20°. Es más frecuente en niñas y en 1/3 de los casos es bilateral. Puede asociarse a luxación congénita de caderas.

Clínicamente se observa la rodilla en hiperextensión con una retracción del cuádriceps, con dificultad de flexión pasiva de la rodilla e hiperextensión de los isquiotibiales. (Fig. 8)

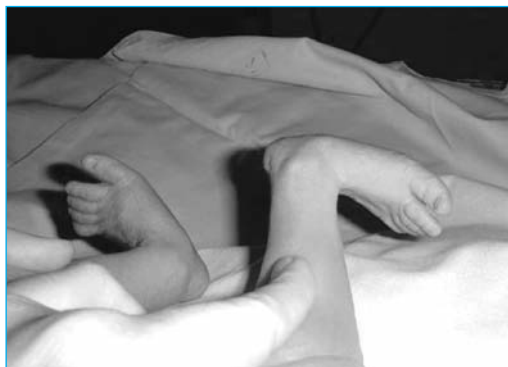

Figura 7. Pie talo-valgo

En la radiografía se puede apreciar un desplazamiento anterior de la tibia sobre el fémur.

El tratamiento consiste en la colocación de yesos crurupédicos seriados con flexión progresiva de la radilla. Si no se consigue una flexión de 90°, se deberá hacer una corrección quirúrgica.

TORTÍCOLIS CONGÉNITA

Se produce por un acortamiento del músculo esternocleidomastoideo, que provoca una inclinación y rotación de la cabeza hacia el lado afecto.

La etiología puede ser secundaria al mecanismo del parto o por malposición fetal.

En la exploración se observa una limitación de la rotación y lateralización de la columna cervical hacia el lado retraído. En ocasiones, puede palparse un abultamiento del músculo, que corresponde a un hematoma en el vientre muscular. En niños más mayores, que no han sido tratados, se aprecia una fibrosis con acortamiento muscular. En caso de persistir la deformidad, desarrollará una plagiocefalia.

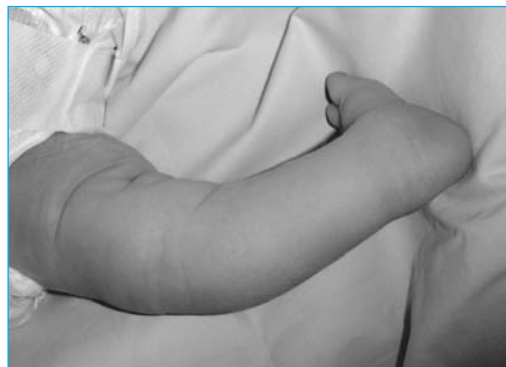

Figura 8. Genu recurvatum

El tratamiento consiste en movilizaciones pasivas y suaves, para evitar la retracción del músculo. Si no se consigue la corrección y hay un acortamiento del músculo esternocleidomastoideo, se hará un alargamiento quirúrgico del músculo retraído.

ESCOLIOSIS DEL LACTANTE

Se diagnostica desde el nacimiento, o desde la edad de sedestación hasta los 3 años. A diferencia de la escoliosis idiopática del adolescente, la escoliosis del lactante es más frecuente en niños y la curva suele ser torácica izquierda.

Clínicamente se clasifica en postural, en la que no hay rotación de los cuerpos vertebrales, y estructurada con rotación de los cuerpos vertebrales.

A la exploración se observa una asimetría en la altura de hombros y prominencia de las escápulas, una cresta ilíaca más marcada y, al inclinar el cuerpo del niño hacia delante, observaremos si hay o no rotación de los cuerpos vertebrales.

Desde el punto de vista pronóstico las curvas pueden ser resolutivas, largas y flexibles,

con poca rotación y que suelen corregirse espontáneamente. Las curvas evolutivas son cortas, rígidas y con marcada rotación, son de pronóstico grave, aparición precoz y con tendencia a evolucionar.

La mayoría de las escoliosis infantiles se resuelven de forma espontánea en el primer año de vida, no necesitando tratamiento. La forma progresiva tiene muy mal pronóstico, ya que puede alcanzar los 100° al final del crecimiento.

MALFORMACIONES CONGÉNITAS VERTEBRALES

El diagnóstico de la escoliosis congénita debe ser precoz, ya que suelen ser curvas rígidas que requieren tratamiento en las primeras etapas de la vida. Debe descartarse su asociación a anomalías genitourinarias, cardiopatías congénitas y diastematomelia.

Las malformaciones vertebrales que producen una **escoliosis congénita**, se clasifican en tres tipos:

- 1- Defecto de formación:
 - Parcial: vértebra en cuña
 - Total: hemivértebra
- 2- Defecto de segmentación:
 - Unilateral: barra no segmentada unilateral
 - Bilateral: vértebra bloque
- 3- Combinación de las dos anteriores

La **cifosis congénita** está producida por tres tipos de malformaciones vertebrales:

1. Defecto de formación del cuerpo vertebral. La cifosis suele localizarse a ni-

vel torácico o toracolumbar y son deformidades rápidamente progresivas.

2. Defecto de segmentación del cuerpo vertebral. Son menos frecuentes y tienen la misma localización que las anteriores.
3. Combinación de las dos anteriores

MALFORMACIONES CONGÉNITAS DE LAS EXTREMIDADES

Son alteraciones anatómicas originadas durante el período embrionario. Es posible su diagnóstico prenatal por ecografía. La etiología suele ser desconocida. Sólo en un 20% de los casos se puede demostrar una implicación genética.

Los objetivos del tratamiento son en la mano, intentar una función de pinza y una apariencia estética aceptable. Prima la función a la estética. En el pie, conseguir un apoyo plantígrado y poder utilizar un calzado normal. La cirugía, cuando está indicada, debe hacerse antes del año de edad en los pies, para facilitar la marcha. En la mano, entre 6-18 meses, ya que a los 3 años el cerebro del niño ya ha integrado la funcionalidad de la mano.

Los tipos de malformación son los siguientes:

1- Por falta de desarrollo:

- Transversal o amputaciones congénitas.

Pueden ser a nivel del antebrazo o pierna o más distales (a nivel de carpo o tarso, metacarpianos o metatarsianos).

En caso de que la amputación sea a nivel del antebrazo, se debe colocar una prótesis alrededor de los 4 meses de edad, para que el niño integre la bimanualidad.

En el caso de una mano metacarpiana, con ausencia de dedos y presencia de un pulgar completo, se puede plantear la posibilidad de trasplantar una falange del pie para poder hacer la pinza.

- Falta de desarrollo intermedio o focomelias.

La mano puede estar implantada a nivel del codo, con ausencia del antebrazo, o a nivel del hombro, con ausencia de brazo y antebrazo. No tienen tratamiento. En miembro inferior, la más frecuente es la aplasia del fémur, que puede ser una ausencia completa o bien un fémur corto. El tratamiento de estas malformaciones suele ser la adaptación de una prótesis.

- Falta de desarrollo longitudinal.

Se localizan donde hay dos o más huesos paralelos.

En el antebrazo, la ausencia de radio provocará una mano zamba radial, que suele ir acompañada de ausencia o hipoplasia del pulgar. La ausencia de cubito, dará lugar a una mano zamba cubital, que suele asociarse a luxación del codo, ausencia de dedos y sindactilia. El tratamiento quirúrgico irá encaminado a alinear la mano y en caso de ausencia del pulgar, se puede hacer una pulgarización del dedo índice.

A nivel de la mano, este tipo de malformación dará lugar a una mano hendida, que suele ir acompañada de sindactilia entre el pulgar y el índice.

En la pierna, la aplasia de peroné puede asociarse a tibia hipoplásica e incurvada hacia delante, inestabilidad de rodilla y pie en equino. El tratamiento consiste en amputación y colocación de una prótesis o bien alargamiento de

la tibia con corrección de la incurvación.

La aplasia de tibia es poco frecuente. Si es total, se debe hacer una amputación. Si es parcial, se puede implantar el peroné a los restos de tibia y se harán alargamientos del mismo.

A nivel del pie puede haber un pie hendido por falta del radio central (metatarsiano y falanges).

2- Por duplicación:

Son las polidactilias, que pueden ser preaxiales cuando afectan al pulgar y dedo gordo del pie, postaxiales cuando afectan al meñique o 5º dedo del pie, o centrales cuando afectan a los demás dedos. En el pie, la polidactilia preaxial se suele asociar a hallux varus y a veces hipoplasia del primer metatarsiano.

El tratamiento consistirá en la extirpación del dedo o radio supernumerario. En el caso del pulgar se desinserta la musculatura tenar del pulgar radial que se extirpa y se reinserta en el dedo que se conserva.

3- Por falta de diferenciación:

- Sinostosis: es la unión entre dos o más huesos. En la extremidad superior la sinostosis puede ser entre los huesos de la mano, o radiocubital superior que impide la pronosupinación del antebrazo. La sinostosis del tarso posterior produce un pie plano contracto, que se diagnostica en la pubertad.
- Sindactilia: es la unión cutánea entre los dedos, que puede combinarse con unión ósea. Sólo se han de separar las de la mano, nunca las del pie.
- Camptodactilia: deformidad en flexión de los dedos.

– Clinodactilia: inclinación lateral de los dedos.

4- Por hiperplasia o gigantismo: En la macrodactilia, puede ser necesaria la amputación del radio.

5- Por bridas amnióticas: Se producen surcos, constricciones circulares, que pueden dar lugar a amputaciones y fusiones entre los dedos que son secundarias a ulceraciones por lesiones vasculares.

TRAUMATISMOS OBSTÉTRICOS

Son las lesiones esqueléticas producidas por el mecanismo del parto o bien por las maniobras efectuadas en el mismo.

Son factores predisponentes la primiparidad, el peso del recién nacido, el tipo de presentación y de instrumentalización en el parto.

La **fractura de clavícula** es la lesión más frecuente. Suele pasar desapercibida. Puede observarse una pseudoparálisis del brazo afecto y a los pocos días se palpa una tumorcación dura en el tercio medio de la clavícula, correspondiente al callo óseo. No precisa tratamiento.

Debe hacerse el diagnóstico diferencial con la **parálisis braquial obstétrica**, cuyo mecanismo de producción es una inclinación exagerada de la cabeza con distensión del plexo braquial. El tipo de lesión puede ser una simple distensión que se recupera al cabo de unos meses, o bien una parálisis alta de Duchene-Erb, que afecta a las raíces de C5-C6 o parálisis baja de Déjerine-Klumpke, con lesión de C8-T1, en la que se afectará también la mano.

La exploración se caracteriza por una ausencia del reflejo de Moro. En las formas altas se observa el hombro caído, en adducción y ro-

tación interna, con el codo en extensión y pronación del antebrazo y una función normal de la mano. En las formas bajas se añade una parálisis de la mano y flexores de muñeca, observándose un antebrazo en supinación y dedos en garra. La afectación de T1 puede provocar un síndrome de Claude Bernard Horner y paresia diafragmática.

El tratamiento se basa en rehabilitación precoz. La recuperación nerviosa se puede producir hasta los 18 meses. En caso de que a los 3 meses no se haya producido ningún tipo de recuperación, está indicada la reparación microquirúrgica del plexo braquial.

La **fractura epifisaria proximal del húmero** es difícil de diagnosticar. Produce unaseudoparálisis del miembro afecto. Debido a que la cabeza del húmero todavía no está osificada, en la radiografía se observa un aumento del espacio entre la escápula y la diáfisis humeral. Hay que valorar si precisa reducción antes de inmovilizar el brazo. Menos frecuente es la fractura de diáfisis humeral.

La **fractura de fémur** es evidente por la deformidad del muslo. La angulación de la fractura es aceptable en el lactante. Se trata con yeso pelvipédico

BIBLIOGRAFÍA

1. Albiñana J, Quesada JA, Certucha JA. Children at high risk For congenital dislocation of the hip: late presentation. *J Pediatr Orthop.* 1993; 13: 268-9
2. American Academy of Pediatrics: Clinical Practice Guideline: Early Detection of Developmental Dysplasia of the Hip. Committee on Quality Improvement, Subcommittee on De-

- velopmental Dysplasia of the Hip. *Pediatrics* 2000;105:896-905
3. Canale ST, Beaty JH. *Tratado de Ortopedia Pediátrica*. St. Louis: Mosby Year Book.1992.
 4. Dimeglio A, Bensahel H, Souchet P, Mazeau P, Bonnet F. Classification of clubfoot. *J. Pediatr Orthop B*. 1995; 4:129-136
 5. Epeldegui T. *Conceptos y controversias sobre el pie zambo*. Madrid: Ed. Antonio Madrid Vicente Ediciones. 1993.
 6. Green DP, Hotchkiss RN, Pederson WC, Wolfe SW. *Green's Operative Hand Surgery*. 5th ed. New York: Churchill Livingstone. 2005.
 7. Herring J Ed. *Tachdjian's Pediatric Orthopaedics*. 3rd ed. Philadelphia: WB Saunders Co. 2001.
 8. Minguella J. *Conceptos básicos de Ortopedia infantil*. Madrid: Ed. Ergon. 2002.
 9. Ponseti IV. *Congenital Clubfoot. Fundamentals of Treatment*. Oxford Medical Publications.1996.